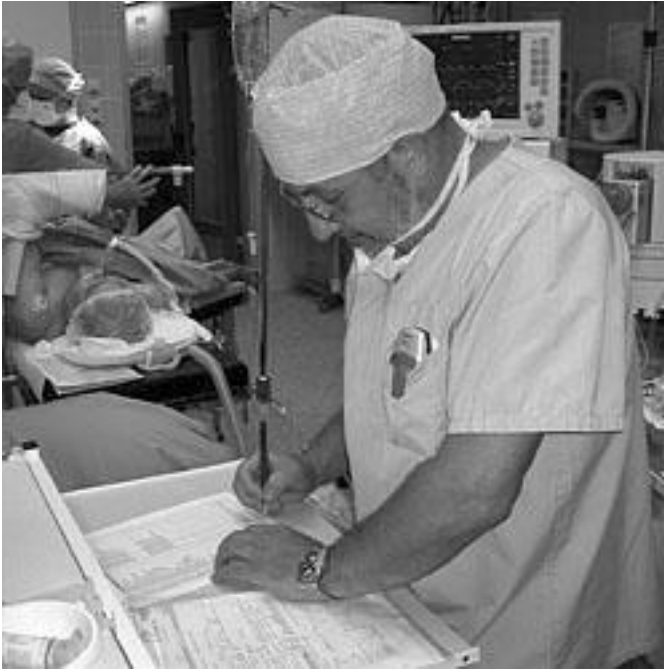
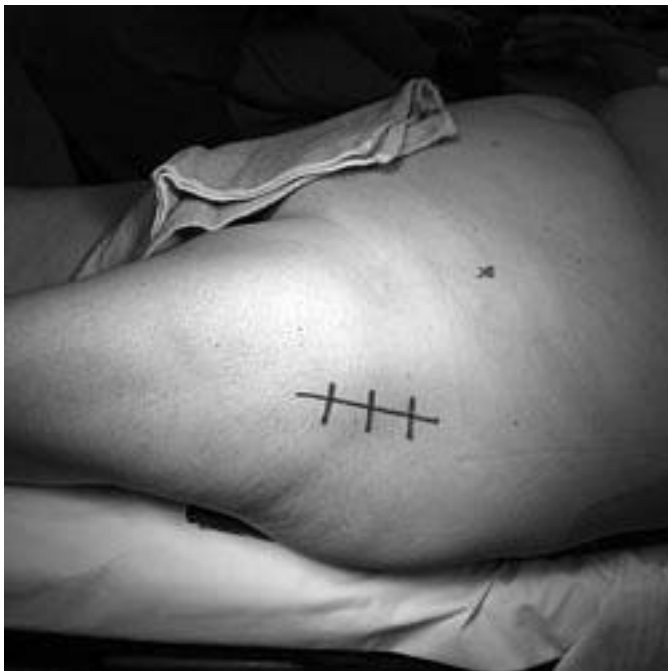
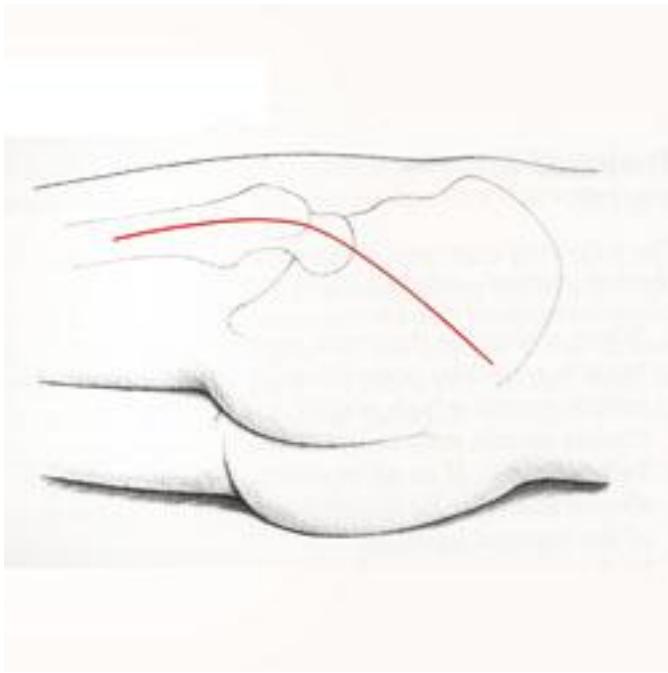
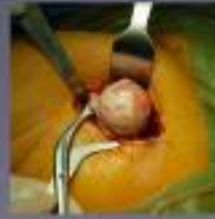
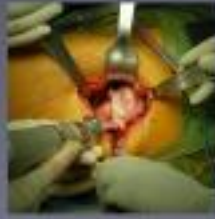
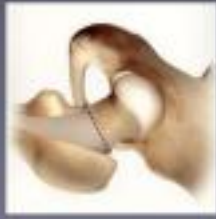
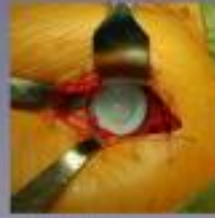
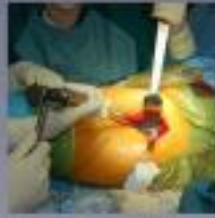
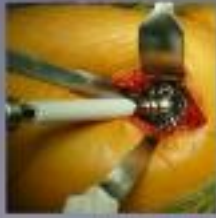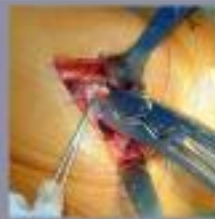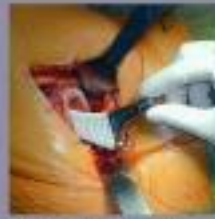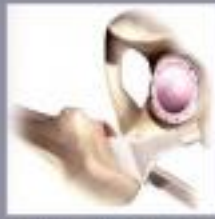Va het pootbeen naar de gelform (beugelpoos) wordt de heupkop uit de poot getrokken. De zijde van het beugelbeen wordt dicht over elkaar. De heupkop wordt in de heup bevestigd.



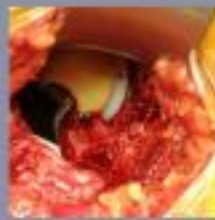De zijde van het beugelbeen van de heupkop wordt vastgezet en de zijde van het beugelbeen wordt dicht over elkaar.



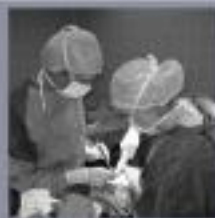De heupkop van het pootbeen wordt zorgvuldig geprepareerd en vastgezet.



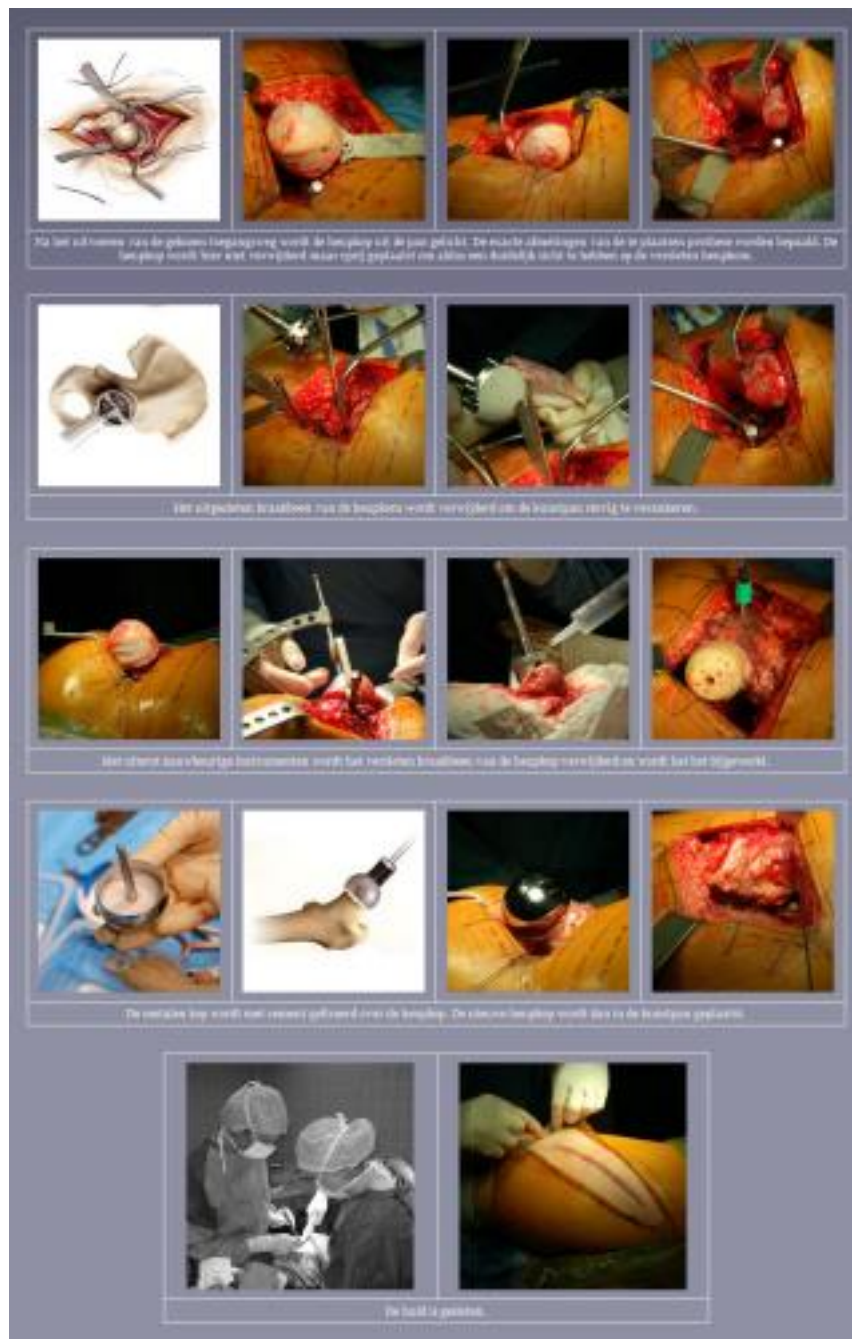
De heupkop wordt in de heup bevestigd en de zijde van het beugelbeen wordt dicht over elkaar.



Op de zijkant wordt een opening in de heupbeugel gemaakt. De zijkant van het beugelbeen wordt dicht over elkaar geprepareerd. Het beugelbeen wordt dicht over elkaar.



De zijkant van het beugelbeen wordt dicht over elkaar geprepareerd.



De verdoving

Een plaatselijke verdoving via een prik in de rug is te verkiezen. Deze zogenaamde "peridurale" anesthesie wordt aangevuld met een lichte algemene narcose tijdens de operatie zelf, zodat de patiënt de operatie niet bewust mee te maken.

De Toegangswegen

De anterieure of voorste toegangswegen

Er zijn inderdaad verschillende anterieure toegangswegen beschreven met elk hun voor- en nadelen. Bij het merendeel van deze toegangswegen wordt de patiënt op de rug geïnstalleerd op de

operatietafel.

De posterieure of achterste toegangswegen

Ook hier zijn verschillende toegangswegen beschreven en wordt de patiënt in zijlig geïnstalleerd op de operatietafel.

Het gebruik van de een of de andere toegangsweg hangt volledig af van de voorkeur van de chirurg.

Onze visie

De klassieke totale heupprothese

In onze dienst gaat de voorkeur uit naar de anterieure toegangsweg waarbij de patiënt in ruglig wordt geïnstalleerd op de operatietafel. Aldus kan met een huidincisie tussen 8 en 12 cm vlot een totale heupprothese ingeplant worden. Het behoud van duidelijke oriëntatiepunten enerzijds voor het perfect plaatsen van de pan en anderzijds voor een goede controle van de beenlengte zijn onze voornaamste redenen om deze toegangsweg te verkiezen.

De resurfacing heupprothese

In onze dienst gaat de voorkeur uit naar de posterieure toegangsweg waarbij de patiënt in zijlig wordt geïnstalleerd op de operatietafel. Deze techniek werd in 2007 geoptimaliseerd na ervaring opgedaan bij collega dokter David Young in Australië.

Voordelen van deze techniek is dat er minder spierweefsel moet worden losgemaakt, patiënten kunnen gemakkelijker op de geopereerde zijde liggen of slapen omdat de incisie meer naar achter ligt en in de meeste gevallen is de huidincisie ook kleiner dan de standaard gebruikte toegangsweg.

De kleine incisie

Er is de laatste jaren heel wat verschenen in de medische literatuur maar ook op het internet en in de media in het algemeen over de kleine, zogenaamde 'mini' incisies en de minimaal invasieve chirurgie.

Vooreerst dient gezegd dat de lengte van de huidincisie op zich geen enkele invloed heeft op de snelheid van herstel na de ingreep. Een kleine incisie heeft louter een esthetisch voordeel. Het belangrijkste is wat binnenin gebeurt, met andere woorden de schade die men aanbrengt aan pezen en spieren onder de huid bepaalt de snelheid van herstel; daarom is de term minimaal invasieve heilkunde beter.

Minimaal invasieve heilkunde is perfect mogelijk langs voor als langs achter. Het hangt echter van tal van factoren af of men al dan niet in staat zal zijn om via een kleine huidincisie een heupprothese te plaatsen. Merkt men tijdens de ingreep op dat de verschillende componenten moeilijk te plaatsen zijn via een kleine incisie dan zal er niet getwijfeld worden de huidincisie te vergroten om een perfecte plaatsing van de componenten te kunnen realiseren. Enkel een perfecte plaatsing van de prothese kan een optimale levensduur van de prothese garanderen.

De ingreep zelf

De klassieke totale heupprothese

[Na het uitvoeren van de gekozen toegangsweg wordt de heupkop uit de pan gelicht: de slijtage van het kraakbeen wordt dan zeer duidelijk. De heupkop wordt op de juiste hoogte verwijderd.](#)

De heupoperatie

[Het uitgesleten kraakbeen van de heupkom wordt verwijderd om de titanium kunstpan stevig te verankeren.](#)

[De mergholte van het dijbeen wordt zorgvuldig gemeten en voorzichtig uitgefreesd. In het vrijgemaakte dijbeen wordt de prothesesteel stevig verankerd, met of zonder cement.](#)

[Op de steel wordt een metalen of keramische kop vastgeklemd. De nieuwe heupkop wordt dan in de kunstpan geplaatst. Het heupgewricht is opnieuw soepel.](#)

[Tenslotte worden de spieromhulsels en de huid gesloten.](#)

De resurfacing heupprothese

[Na het uitvoeren van de gekozen toegangsweg wordt de heupkop uit de pan gelicht. De heupkop wordt hier niet verwijderd maar opzij geplaatst om aldus een duidelijk zicht te hebben op de versleten heupkom.](#)

[Het uitgesleten kraakbeen van de heupkom wordt verwijderd om de kunstpan stevig te verankeren.](#)

[Het versleten kraakbeen van de heupkop wordt verwijderd en het bot wordt bijgewerkt. De metalen kop wordt met cement gefixeerd over de heupkop.](#)

[De nieuwe heupkop wordt dan in de kunstpan geplaatst. Het heupgewricht is opnieuw soepel.](#)

[Tenslotte worden de spieromhulsels en de huid gesloten.](#)

Het plaatsen van een heupprothese duurt 35 tot 50 minuten. Het bloedverlies is minimaal en een bloedtransfusie is dan ook zelden noodzakelijk. De patiënt wordt direct daarop wakker in de ontwaakzaal waarbij het been in een goot ligt om een ideale positie van het geopereerde been te verzekeren. Dankzij een aangepast schema van pijnmedicatie, ervaart het merendeel van de patiënten weinig tot geen pijn.